Modified Killian 法が診断に有用であった下咽頭梨状陥凹瘻の一症例

加藤雄介　山崎恵介　馬場洋徳
高橋奈央　野々村頼子　堀井　新

要旨：下咽頭梨状陥凹瘻において咽頭側の瘻孔を確認することは容易ではない。今回，われわれは瘻孔開口部の確認方法として，modified Killian（MK）法が有用であった1例を経験したので報告する。症例は55歳女性，20年前に左側下咽頭梨状陥凹瘻に対し甲状腺左葉切除が施行された。当科を受診する1か月前から発赤のある左前頸部腫脹が出現し，下咽頭梨状陥凹瘻の再発が疑われたため，当科紹介となった。通常の体位では瘻孔を確認できなかったが，MK体位で左梨状陥凹を観察すると瘻孔の開口部を確認することができた。全身麻酔下で経口腔的に瘻孔閉鎖術を行い，術後1年4か月，再発を認めていない。MK法は下咽頭梨状陥凹瘻の内瘻の確認に有用と思われた。
キーワード：下咽頭梨状陥凹瘻，modified Killian 法，瘻孔閉鎖術

***Summary*　Preoperative identification of the congenital pyriform sinus fistula with the modified Killian's method: A case report:**
Yusuke Kato, Keisuke Yamazaki, Hironori Baba, Nao Takahashi, Yoriko Nonomura and Arata Horii. Department of Otolaryngology Head and Neck Surgery, Niigata University Graduate School of Medical and Dental Sciences

In the case of piriform sinus fistula, it is sometimes difficult to identify the fistula opening on the pharynx side by conventional endoscopic inspection. We report a case in which the modified Killian (MK) method was useful for identifying the fistula opening. A 55-year-old woman had undergone left hemithyroidectomy for left piriform sinus fistula. Twenty years later, she showed left anterior neck swelling which was suspected to be a recurrence of the piriform sinus fistula. The fistula opening of the pharynx could be identified by the MK method, but not by endoscopy in the normal position. Under general anesthesia, the fistula opening was successfully closed by an oral approach. There has been no recurrence until 1 year 4 months after the surgery. The MK method is useful for identifying the fistula opening of the pharynx even in the case of recurrent piriform sinus fistula.

Key words: piriform sinus fistula, the modified Killian method, fistula closure

［Received Dec. 3, 2019, Accepted Jul. 1, 2020］

はじめに

下咽頭梨状陥凹瘻は胎生期の咽頭嚢遺残物のひとつであり，下咽頭梨状陥凹より甲状腺内あるいはその周辺へと達する内瘻である[1,2]。一般的に左側に多く，幼少期に発症する。下咽頭食道造影検査にて瘻孔を確認し，診断可能である。根治には瘻管の摘出が必要と言われているが，咽頭側の瘻孔を経口腔的に閉鎖する手術でも良好な治療成績が報告されるようになってきており，内瘻の同定を行うことは必要不可欠である。今回われわれは，再手術例で頸部外切開では瘻管の確認が不可能と考え，経口閉鎖術を計画し，modified Killian 法により術前の内瘻同定に有用であった1例を経験したので報告する。

新潟大学医学部耳鼻咽喉科・頭頸部外科学講座
［令和元年12月3日受付，令和2年7月1日受理］

症　例

患者：55 歳，女性。

主訴：左頸部腫脹。

既往歴：20 年前に下咽頭梨状陥凹瘻に対し，甲状腺左葉切除。

現病歴：20XX 年 6 月に左前頸部腫脹を自覚し，前医耳鼻科を受診。CT にて膿瘍形成を認め，下咽頭梨状陥凹瘻の再発を疑われた。保存的な消炎治療後に精査加療目的に 20XX 年 7 月当科紹介となった。再手術のため外切開による摘出は困難と考え，経口的瘻孔閉鎖術を予定した。

初診時所見：頸部；左前頸部に硬結と発赤を認めた（図 1）。

内視鏡所見（図 2a，b）：両側声帯の可動性は良好で，通常位の観察では左梨状陥凹に瘻孔開口部は確認できなかったが（図 2a），modified Killian 法の観察では瘻孔を左梨状陥凹底部やや後方に確認できた（図 2b）。

画像所見：下咽頭食道造影検査では左側の下咽頭梨状陥凹から造影剤の流入が確認された（図 3a，b）。

手術所見（図 4a，b，c，d）：全身麻酔下に佐藤式弯曲型喉頭鏡を用いて左梨状陥凹底部を観察すると，術前に確認した左梨状陥凹底部やや後方に瘻孔開口部を視認した（図 4a）。さらに瘻孔開口部より硬膜

図 1　左前頸部に硬結と発赤を認める。

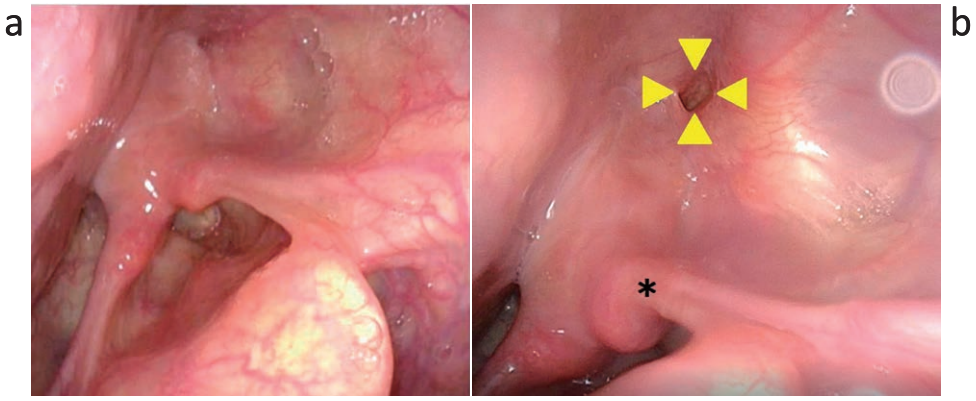

図 2
a：通常位では左梨状陥凹に瘻孔開口部は確認できない。
b：modified Killian 法にて，瘻孔開口部を確認。
＊：左披裂部。

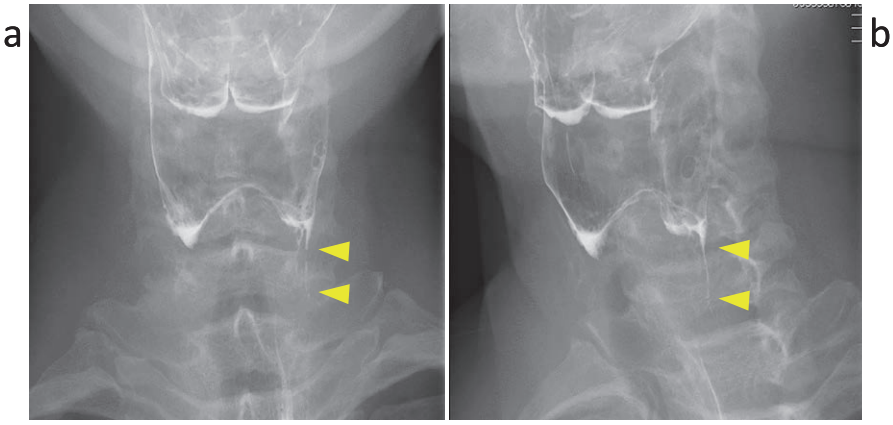

図 3　下咽頭食道造影検査
左梨状陥凹からバリウムの流入が確認。

外カテーテルチューブを挿入し，瘻管であることを確認した（図 4b）。処置のしやすさを考えて直達喉頭鏡を下咽頭に挿入し，10％トリクロール酢酸に浸漬した小綿球にて瘻孔開口部を化学焼灼し（図 4c），さらに電気メスにより電気焼灼した（図 4d）。

術後経過：術後 2 日間は経口摂取を禁止し，補液管理とした。術後 3 日目より経口摂取再開とした。術後合併症は認めず，術後 2 か月で施行した下咽頭食道造影検査では瘻管は描出されなかった。また modified Killian 法により瘻孔開口部付近を観察したが，閉鎖していた。現在術後 1 年 4 か月経過しているが，再発は認めない。

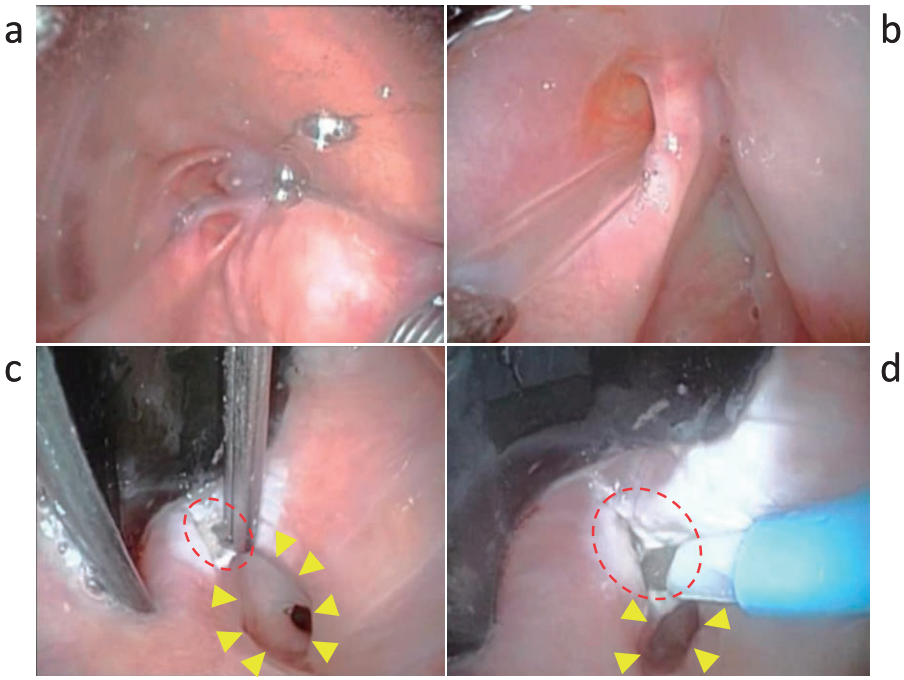

図 4
佐藤式弯曲型喉頭鏡を用いて瘻孔を確認（a）。硬膜外カテーテルを用いて瘻管の確認を行った（b）。鉗子で 10％トリクロロ酢酸綿球を把持し，瘻孔開口部に圧着した。化学療法により，粘膜が白色に変色している（c）。追加で，同部位を電気メスを用いて焼灼をした（d）。
矢印：頸部食道入口部，点線：瘻孔開口部

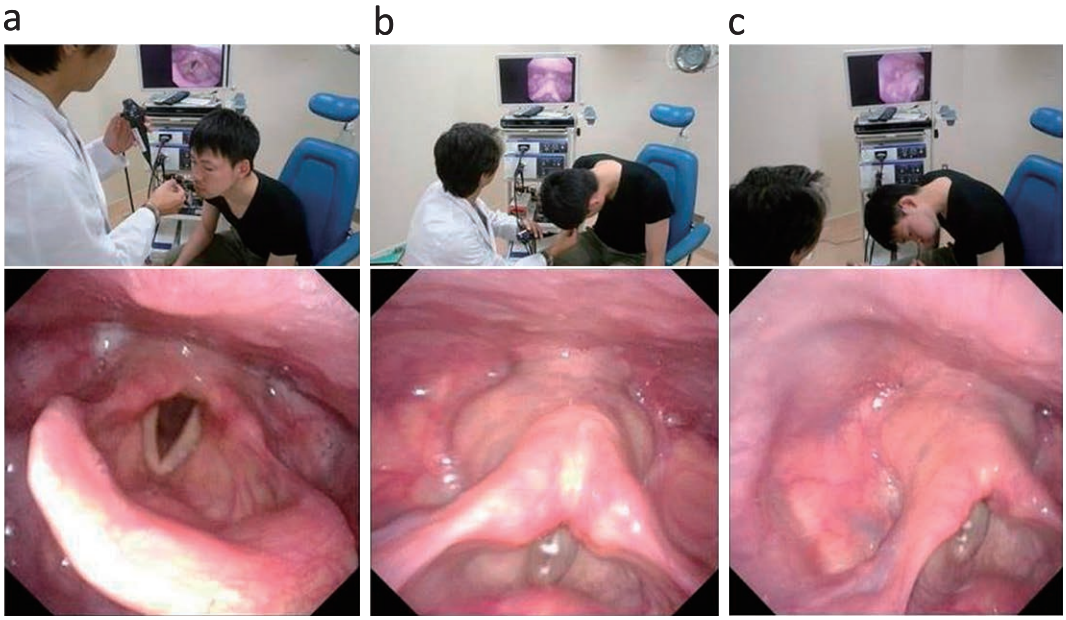

図 5　顎を突き出し経鼻的に内視鏡を挿入し（a），通常位にしたのち，首を前方に曲げる（b）。さらに前方に体を曲げ，頭を回旋させ，バルサルバ法を行う（c）。

考　察

下咽頭梨状陥凹瘻は，急性化膿性甲状腺炎の原因として 1979 年高井らにより報告された[1,2]。下咽頭梨状陥凹瘻は下咽頭の梨状陥凹から甲状腺上極背側へ向かって走行する胎生期の遺残瘻孔で，約 95％が左側に存在する[1-3]。下咽頭梨状陥凹瘻の診断は，炎症が落ち着いた時期に下咽頭食道造影検査を行い診断する。

下咽頭梨状陥凹瘻の根治的治療は外切開による瘻管摘出術であるが，炎症を繰り返した例や術後再発例では瘢痕性変化や癒着のため，瘻管の同定や周囲組織との剥離に難渋することがある。そこで直達喉頭鏡下に瘻孔開口部を明視下に置き，焼灼・閉鎖する方法が考案された。1998 年に Jordan らが内視鏡下に瘻孔開口部を電気焼灼する方法を報告し[4]，その後 2000 年に Kim らがトリクロール酢酸による化学焼灼を報告した[5]。本症例は頸部外切開による瘻管摘出術後の再発であり，外切開による再手術は術後瘢痕により瘻管の同定が困難と考えられたため，経口的な瘻孔閉鎖術を選択した。

modified Killian 法は，体位を工夫することにより軟性咽喉頭内視鏡下でより詳細に下咽頭梨状陥凹を観察する方法として考案された[6]。図 5 にその方法を示す。まず，座位で下顎を突き出し経鼻的に内視鏡を挿入し，次に臍部を見るように頸部を前方に曲げ，下顎を十分に引く。この体位からさらに前方に体を曲げ，頭部を見たい梨状陥凹と反対側へ回旋させ，バルサルバ法を行う（図 5）。Kano らは下咽頭梨状陥凹瘻再発例において，modified Killian 法により咽頭側瘻孔開口部が確認できたと報告した[7]。本症例も，過去に根治治療として外切開による甲状腺左葉切除を施行している術後再発例であり咽頭側瘻孔開口部付近にも手術操作が及んでいた場合は開口部の確認が困難である可能性もあった。しかし，本例でも先の報告と同様，modified Killian 法が咽頭側の瘻孔開口部の同定に有用であった。

経口的瘻孔開口部閉鎖術自体は modified Killian 体位で行うわけではないが，術前に瘻孔開口部の位置を十分に確認しておくことで，全麻下仰臥位においても瘻孔開口部を容易に同定できた。

ま と め

modified Killian 法により術前に咽頭側瘻孔開口部を同定できた下咽頭梨状陥凹瘻再発例を報告した。術前に開口部の位置を詳細に検討しておくことで，全麻下仰臥位でも同部を容易に同定可能であった。

著者は申告すべき利益相反を有しない。

文　献

1）宮内　昭，松塚文夫，高井新一郎，他：急性化膿性甲状腺炎の感染経路　下咽頭梨状窩瘻について．日外会誌，80：948-954，1979.
2）Takai SI, Miyauchi A, Matsuzuka F, et al: Internal fistula as a route of infection in acute suppurative thyroiditis. Lancet 1：751-752, 1979.
3）Miyauchi A, Matsuzuka F, Takai S, et al: Piriform sinus fistula. A route of infection in acute suppurative thyroiditis. Arch Surg 116：66-69, 1981.
4）Jordan JA, Graves JE, Manning SC, et al: Endoscopic cauterization for treatment of fourth branchial cleft sinuses. Arch Otolaryngol Head Neck Surg 124：1021-1024, 1998.
5）Kim KH, Sung MW, Koh TY, et al: Pyriform sinus fistula: management with chemocauterization of the internal opening. Ann Otol Rhinol Laryngol 109：452-456, 2000.
6）Sakai A, Okami K, Sugimoto R, et al: A new technique to expose the hypopharyngeal space: The modified Killian's method. Auris Nasus Larynx 41：207-210, 2014.
7）Kano M, Murono S, Yamamoto T, et al: Preoperative identification of the internal opening with the modified Killian's method in a case of pyriform sinus fistula. Am J Otolaryngol 37：38-40, 2016.