〔日口診誌　第23巻　第2号：321～325頁，2010，10月〕

嚢胞形成を伴った多形腺腫の1例

川北晃子　柳本惣市　川﨑五郎
水野明夫　藤田修一*　池田　通*

A Case of Pleomorphic Adenoma with Cyst Formation

AKIKO KAWAKITA, SOUICHI YANAMOTO, GORO KAWASAKI,
AKIO MIZUNO, SHUICHI FUJITA* AND TOHRU IKEDA*

Abstract：Pleomorphic adenoma is the most common salivary gland tumor, and tumor of minor salivary glands is often observed in the palate. Although small cystic formations are sometimes observed, the formation of large cysts in this tumor of minor salivary glands is rare

We report a case of pleomorphic adenoma with cyst formation originating in the hard palate. A 34-year-old man was referred to our department because of an asymptomatic mass on the left side of the palate. The lesion was 12 × 10 × 4 mm in size. The tumor was excised under local anesthesia, and the histopathological diagnosis was pleomorphic adenoma with cyst formation.

The cyst wall consisted of ductal epithelial cells which contained mucus. No recurrence was observed during a follow-up period of 6 months.

Key words：pleomorphic adenoma（多形腺腫），cyst formation（嚢胞形成），minor salivary glands（小唾液腺）
〔Received Jun. 29, 2010〕

緒　言

多形腺腫は小唾液腺由来のものでは口蓋腺に多く，大唾液腺では耳下腺に多くみられ，病理組織学的に多彩な像を示すことが知られている[1)]。本疾患において，病理組織学的に腫瘍内に小嚢胞の形成をみることはよく知られているが，大きな嚢胞が形成されることはまれであるとされている[2)]。さらに，嚢胞形成を伴った多形腺腫の多くは大唾液腺に多く，小唾液腺では極めてまれである[3)]。

この度われわれは，口蓋小唾液腺で嚢胞形成を伴った多形腺腫の1例を経験したので，その概要を報告する。

症　例

患者：34歳，男性。
初診：2009年6月17日。
主訴：左側硬口蓋の腫瘤。
既往歴：アレルギー性鼻炎。
生活歴：特記事項なし。
現病歴：当科初診の約1年前から左側硬口蓋の腫瘤形成を自覚するも無痛性のために放置していた。その半年後に徐々に増大してきたために某歯科医院で相談したところ，当科を紹介された。
現症：
全身所見；身長169cm，体重73kg。顔色良好，顔貌は左右対称。
局所所見；左側硬口蓋後方に大きさ12 × 10 × 4 mmの表面平滑で弾性硬の境界明瞭な半球状の腫瘤がみられた。腫瘤は一部青色を呈し，圧痛を伴い，波動は明らかではなかった（写真1）。
MR所見：T1強調像から，左側硬口蓋の粘膜下に境界明瞭な低信号領域で描出される腫瘤性病変を認めた。接する硬口蓋および歯槽突起の吸収は認められなかった（写真2）。

長崎大学大学院医歯薬学総合研究科歯学系口腔顎顔面外科学教室（主任：水野明夫教授）
* 長崎大学大学院医歯薬学総合研究科歯学系口腔病理学分野（主任：池田　通教授）
Department of Oral and Maxillofacial Surgery, Unit of Translational Medicine, Course of Medical and Dental Sciences, Nagasaki University Graduate School of Biomedical Sciences（Chief: Prof. AKIO MIZUNO）1-7-1 Sakamoto, Nagasaki 852-8588, Japan.
* *Department of Oral Pathology and Bone Metabolism, Unit of Basic Medical Sciences, Course of Medical and Dental Sciences, Nagasaki University Graduate School of Biomedical Sciences*（Chief: Prof. TOHRU IKEDA）

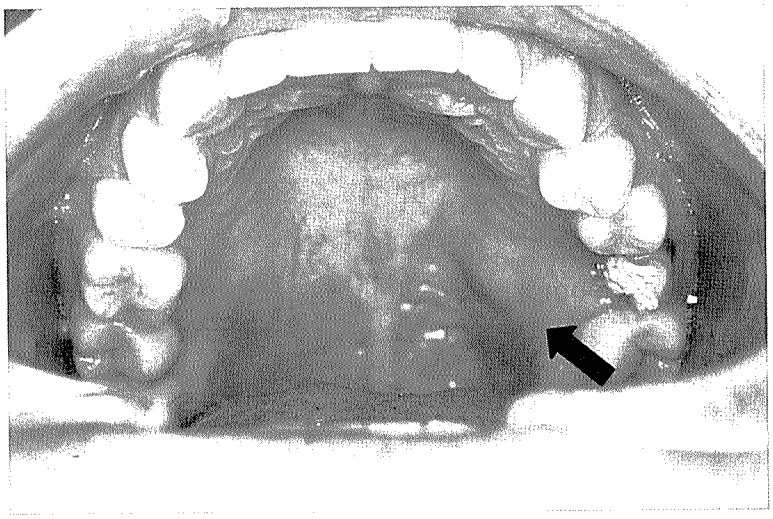

写真 1　初診時口腔内写真
左側硬口蓋後方に 12 × 10 × 4 mm の腫瘤がみられる。

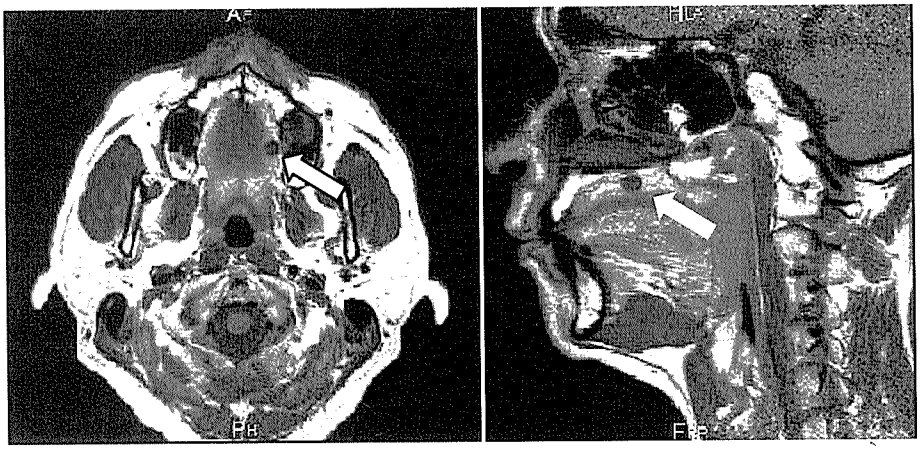

写真 2　MR 画像（T 強調像）
左側硬口蓋の粘膜下に境界明瞭な低信号領域を認める。

初診時臨床診断：粘液嚢胞あるいは唾液腺良性腫瘍。

処置および経過：静脈内鎮静法を併用した局所麻酔下に，口蓋腫瘍切除術を施行した。腫瘍より約 3 mm の安全域を設定し骨膜を含め切除した。近接していた大口蓋神経および血管束との分離は容易であり，腫瘍切除後は開放創とした。切除物は健常な口腔粘膜に覆われ，割面では粘膜下に黄白色の結節性病変とこれから上顎骨側へ連続する嚢胞形成がみられた（写真 3）。

術後 6 か月の現在，手術創面は瘢痕上皮で被覆され，再発を認めず良好に経過している。

病理組織学的所見：結節性で充実性の細胞増殖部とこれに連続する無構造で好酸性の内容物を含む嚢胞が認められた。嚢胞壁上皮と結節部腫瘍実質は移行しており，共に周囲組織とは線維性結合組織をはさんで，境界明瞭であった（写真 4）。結節部には紡錘形ないし多角形の細胞が増殖し，硝子様の細胞間基質もみられた。基質中にも腫瘍細胞の封入があり，mixed appearance を示していた（写真 5）。充実部では PAS 陽性の粘液を含む腺管構造もみられ，細胞質の豊富な細胞では PAS 陽性顆粒が含まれていた（写真 6）。嚢胞壁は円柱上皮で覆われて，PAS 陽性の粘液を含む細胞が散見された。mixed appearance や腺管構造は多形腺腫を示唆しており，嚢胞上皮も腫瘍の一部と考えられた。

病理組織学的診断：嚢胞形成を伴った多形腺腫。

考　察

多形腺腫は唾液腺腫瘍の中では最も頻度が高く，全唾液腺腫瘍の約 60％を占め[4]，小唾液腺腫瘍の約 70％を占める[5]。腫瘍は上皮性成分と間葉性成分からなり，多様な組織像を示す[1]。嚢胞を形成する多形腺腫はまれで，顎口腔

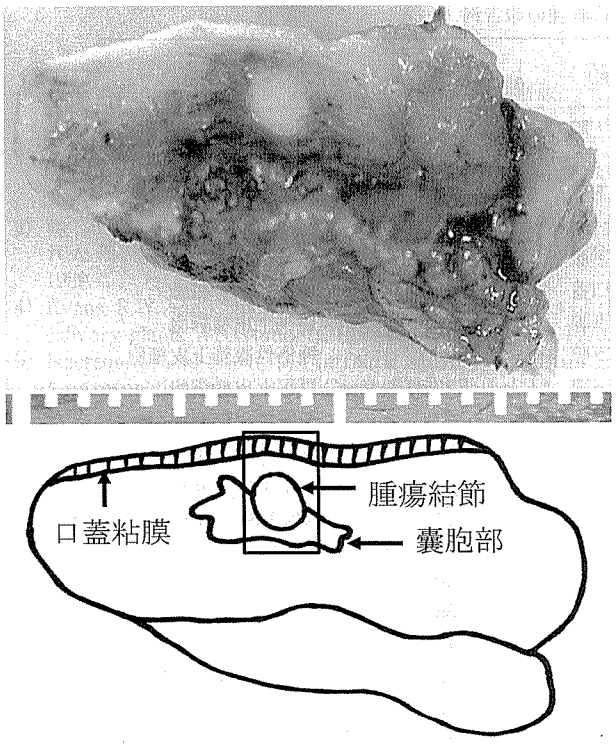

写真 3　切除物割面
黄白色の結節性病変と上顎骨側へ連続する嚢胞形成が認められる（シェーマに写真 4 の組織像範囲を示す）。

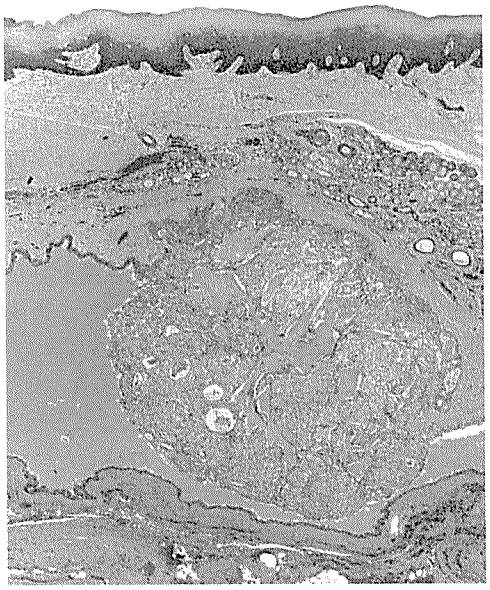

写真 4　病理組織像（H-E 染色，×2.5）
充実性で結節性の腫瘍増殖部と好酸性の内容物を含む嚢胞が認められる。

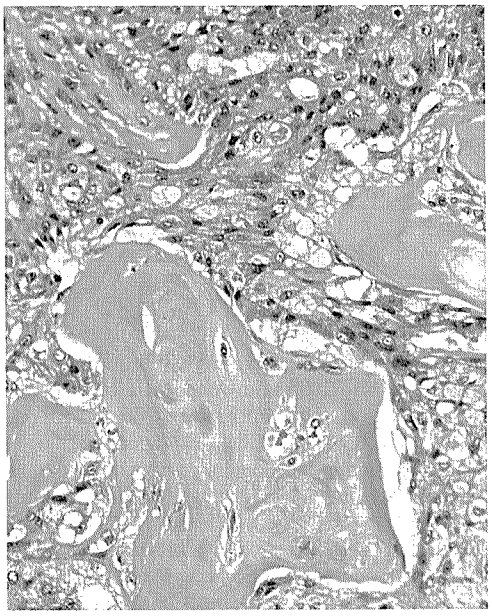

写真 5　病理組織像（H-E 染色，×20）
硝子様変性が認められる。

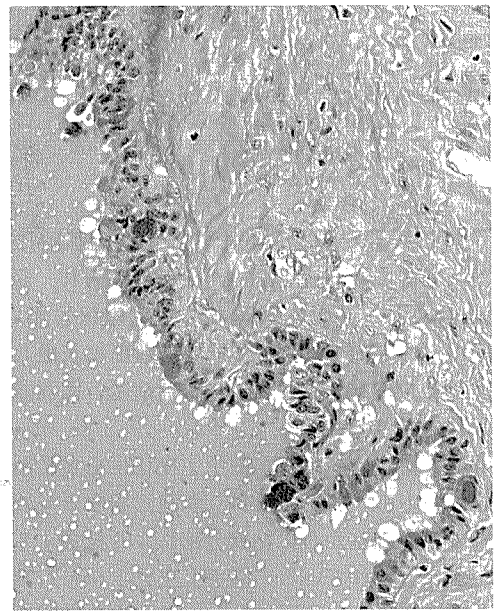

写真 6　病理組織像（PAS 染色，×20）
嚢胞壁は円柱上皮で覆われ，PAS 陽性の粘液を含む細胞が認められる。

領域でわれわれが渉猟し得た 23 例[2-3, 6-22] に本報告例を含めた計 24 例について文献的に検討を行った。

発現年齢は，28 から 81 歳で平均年齢 59 歳であった。性別では男性が 11 例，女性が 13 例で，部位別では耳下腺が 10 例と最も多く，硬口蓋が 5 例，顎下腺が 4 例，頬腺が 3 例，軟口蓋および上唇が各々 1 例ずつ発生していた。本報告例は男性で，34 歳と比較的若年時に発生しており，硬口蓋に発生したものとしては 5 例目という極めてまれな症例であった。

表 1　嚢胞形成を伴う多形腺腫の報告例

症例	報告年	報告者	年齢	性別	部位	嚢胞を含む腫瘍最大径(mm)	嚢胞壁の存在
1	1989	藤本ら[2]	81	F	顎下腺	50	腫瘍性腺管上皮細胞
2	1989	頼ら[3]	80	F	頬腺	30	線維性結合組織
3	1999	木下ら[6]	79	F	顎下腺	30	腫瘍性腺管上皮細胞
4	2000	下山ら[7]	48	M	上唇	15	扁平上皮様細胞
5	2007	高橋ら[8]	70	F	耳下腺	31	線維性結合組織
6	1991	Toida ら[9]	69	F	硬口蓋	65	線維性結合組織
7	2004	Takeshita ら[10]	57	F	耳下腺	50	扁平上皮様細胞
8	2004	Takeshita ら[10]	52	M	耳下腺	30	腫瘍性腺管上皮細胞
9	1998	Onodera ら[11]	54	M	耳下腺	17	扁平上皮様細胞
10	1995	川崎ら[12]	28	M	耳下腺	32	腫瘍性上皮細胞
11	1988	曽田ら[13]	65	F	頬腺	50	線維性結合組織
12	1987	古賀ら[14]	81	F	軟口蓋	80	扁平上皮様細胞
13	1985	山口ら[15]	67	F	顎下腺	21	線維性結合組織
14	1980	杉ら[16]	57	M	硬口蓋	30	線維性結合組織
15	1989	安彦ら[17]	80	F	硬口蓋	40	扁平上皮様細胞
16	1989	安彦ら[17]	48	M	耳下腺	35	扁平上皮様細胞
17	1977	Devgan ら[18]	57	M	耳下腺	15	扁平上皮様細胞
18	2009	Neelaiah ら[19]	50	M	顎下腺	50	扁平上皮様細胞
19	2003	Handan ら[20]	28	F	頬腺	20	扁平上皮様細胞
20	1993	Abiko ら[21]	80	F	硬口蓋	40	扁平上皮様細胞
21	1993	Abiko ら[21]	48	M	耳下腺	35	扁平上皮様細胞
22	1993	Abiko ら[21]	68	F	耳下腺	25	線維性結合組織
23	1997	Sasaki ら[22]	34	M	耳下腺	33	腫瘍性繊毛上皮細胞
24	2010	自験例	34	M	硬口蓋	12	腫瘍性腺管上皮細胞

単嚢胞性に大きな嚢胞形成を伴った多形腺腫において，画像診断より嚢胞性病変を疑った症例もみられ，嚢胞と唾液腺腫瘍の鑑別が非常に困難であるとの報告がある[7,10]。特に単嚢胞性のものでは粘液嚢胞との診断に苦慮し，試験穿刺を施行した例も散見され，嚢胞性病変と鑑別診断する必要性が報告されている[7,19]。

嚢胞形成の機序について，扁平上皮化生を生じた腫瘍細胞が変性したもの[18]，出血巣より嚢胞形成するもの[23]，腺管様構造の上皮細胞からの粘液分泌により拡張するもの[15]などの説が報告されている。扁平上皮化生をした腫瘍細胞が変性した場合には，全周にわたって上皮の裏層があるとされ，出血巣より嚢胞形成するものでは上皮細胞層が存在しないとされている[16]。本報告例において，嚢胞壁にPAS 染色陽性で粘液を含む細胞が散見され，嚢胞腔内に粘液の分泌が認められたことに加え，管腔の腺上皮細胞に唾液分泌能が保持されているとの報告[24]もあることから，嚢胞形成の機序としては腫瘍性腺管上皮の粘液分泌により拡張し，嚢胞形成したものと推測された。既報告例の嚢胞壁の構成細胞についてみると，本報告例と同様に腫瘍性腺管上皮より嚢胞形成したと考えられる症例は 3 例と極めて少なく，いずれも顎下腺 2 例，耳下腺 1 例と大唾液腺由来であった[2,6,10]。

多形腺腫は，多くの症例において被膜に覆われているが，被膜を欠くことや，被膜内に腫瘍細胞がみられ，再発することもあるため，健常な組織を含め摘出すべきであるとされている。特に大唾液腺においては，腺体を含めた摘出が望ましいとされている[15]。本報告例は，被膜を有しており，かつ周囲の健常組織を含めて切除されており，術後 6 か月と短期間ではあるが再発は認められていない。

結　語

嚢胞形成を伴った多形腺腫の 1 例を経験したのでその概要を報告した。硬口蓋に嚢胞形成を伴う多形腺腫が形成されることはまれであった。嚢胞形成の機序としては，病理組織学的に腺管様構造の上皮から分泌された粘液の蓄積により拡張したと推測された。

謝辞　稿を終えるにあたり，画像診断にご協力頂いた長崎大学大学院医歯薬学総合研究科歯学系頭頸部放射線学分野の諸先生に感謝致します。