■ 特集　小児膵疾患に対する最新の治療

Solid-pseudopapillary neoplasm に対する内視鏡手術

佐々木 隆 士[*1] 岡 田 敏 弘[*2] 鈴 村 和 大[*2] 藤 本 治 郎[*2]
前 川 昌 平[*1] 古 形 修 平[*1] 八 木 誠[*1] 銭 谷 昌 弘[*3]
野 瀬 聡 子[*3] 大 植 孝 治[*3]

はじめに

膵の solid-pseudopapillary neoplasm（SPN）は低悪性度腫瘍に分類されているため，一般に内視鏡手術のよい適応と考えられている[1~4]が，局在や大きさによって手術の難易度も，合併症のリスクも大きく異なる。本稿では，筆者らが行っている左側膵に局在する SPN に対する腹腔鏡下尾側膵切除術（distal pancreatectomy：DP）と腹腔鏡下腫瘍核出術（enucleation：EN）について概説する。

Ⅰ．術前評価と準備

腹部超音波検査，computed tomography（CT）で腫瘍の局在，大きさ，周辺臓器や脈管との位置関係を三次元的に把握する。必要に応じ CT angiography や磁気共鳴胆管膵管造影（MRCP）なども考慮し，十分なシミュレーションを行う。術前準備は通常の開腹手術と同様であるが，便やガスの貯留が多い場合は相応の腸管プレパレーションを行う。

Takashi Sasaki　Toshihiro Okada　Kazuhiro Suzumura
Jiro Fujimoto　Shohei Maekawa　Shuhei Kogata　Makoto Yagi
Masahiro Zenitani　Satoko Nose　Takaharu Oue
*1 近畿大学医学部外科学教室小児外科分野
〔〒589-8511　大阪狭山市大野東 377-2〕
*2 兵庫医科大学外科学講座肝胆膵外科
*3 同 小児外科

Ⅱ．使用デバイス

1．光学視管

筆者らはフレキシブルビデオスコープ（オリンパス社）を頻用しているが，患児の体格，スコピストの慣れ，各施設の準備状況に応じて選択する。

2．鉗子類

5 mm 鉗子を用いる。

3．エネルギーデバイス

組織の切開・剝離・授動には Thunderbeat™，SonoSurg™（オリンパス社），Harmonic™（エチコン社）などの超音波凝固切開装置を，腫瘍血管の処理，膵-腫瘍境界部の剝離には LigaSure™（コヴィディエン社），EnSeal™（エチコン社）などの vessel sealing system を用いる。より繊細な処理には 5 mm Maryland 鉗子や鋏鉗子に電気メスのコードを接続し，適宜通電しながらの操作を行っている。筆者はまだ使用経験がないが，最近発売されたハサミ型のマイクロ波デバイス〔アクロサージ™（日機装社）〕は非常に有用ではないかと思っている。

4．膵実質（脾静脈）切離

リニアカッター〔エンド GIA™（コヴィディエン社），Echelon Flex™（エチコン社）など〕。

5．その他

部位・サイズによっては，血管処理に Hem-o-lokクリップ（テレフレックスメディカル社）や EndoLoop™（エチコン社）なども使用する。そのほか，術中超音波，洗浄・吸引デバイス，ガーゼ，組織回収用バッグなど。

Presented by Medical*Online

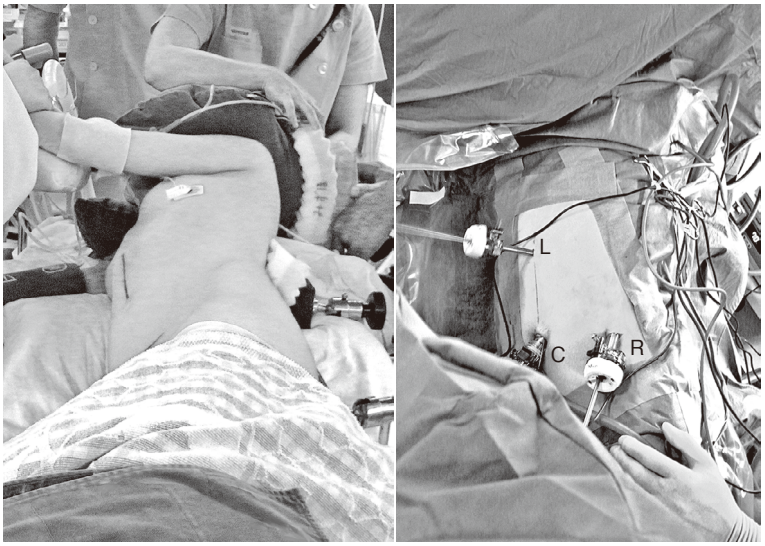

図 1　体位とポートレイアウト
本文参照。メルクマールとして，まず上腹部正中線と下腹部 Pfannenstiel 切開線をマーキングしてから体位をとるようにしている。

Ⅲ．体位とポートレイアウト（図 1）

腹腔鏡下脾臓摘出術と同様の右半側臥位とし，左右 45 度の回転に耐えられるよう手術台へ適切に固定する。まず手術台を左に回転して，仰臥位に近い状態で臍部（または臍上部正中）に 12 mm カメラポートを挿入したうえで手術台を動かして右側臥位，頭高位とし，術者は患者の右側に立って manipulation angle と elevation angle を考えながら上腹部正中，左側腹部にそれぞれに 5 mm，12 mm のワーキングポートを留置する。ただ，このレイアウトでは大きい腫瘍の頭背側へのアプローチが困難なことがあり，左肋骨弓下や下腹部にポートを追加して術野展開や代替ワーキングポートとする。また，膵体部を中央にして，頭尾側から鉗子を入れるような上腹部中心のポートレイアウトを採用することもあるが，この場合は腫瘍の向こうの脾門部の処理がやや難しくなるのと，脾動静脈や膵実質を切離する場合に鉗子が接線方向となることに注意が必要である。

Ⅳ．手技の実際

1．アプローチ

腹腔内を観察して肝転移，腹膜播種の有無を確認したのち，まず左結腸曲の外側から授動を開始し，脾結腸間膜を外して結腸を尾側に移動させる。ついで脾下極レベルから大網を切開し網嚢腔にいたる。この際，脾動静脈を温存できなかった場合を念頭におき，左右胃大網動静脈はもちろん，短胃動静脈も初めは可及的に温存する。胃が垂れ下がって障害になる場合は，胃壁に支持糸をかけて牽引したり，フック型のリトラクター（ネイサンソンフックなど）を用いたりして視野の展開を図る。

2．膵授動と血管処理

横行結腸間膜を尾側に展開し，腫瘍の右側で膵下縁から膵後面に入る。これを左方に拡げ，膵(腫瘍）を頭側にめくりあげるように剝離して脾静脈を露出させる。次に腫瘍右側に戻り，膵上縁で脾動脈を確認する。通常の DP では，脾動脈と膵のあいだで細い動脈分枝を丁寧に処理しながら左方に処理を進めていけばよいが，大きな SPN ではしばしば腫瘍の頭側の視野確保に難渋する。この場

Presented by Medical*Online

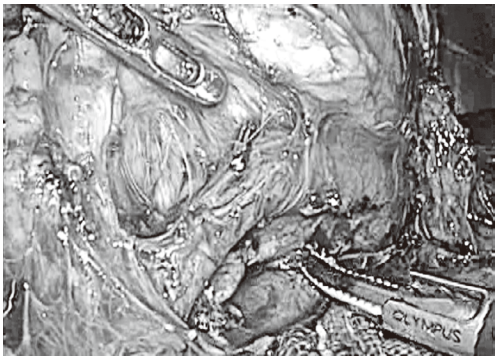

図 2 脾動静脈の処理
本症例は腫瘍が大きく，膵上縁からのアプローチが困難であったため，脾静脈を十分露出したのち，脾静脈越しに頭側の脾動脈本幹を見つけてクリッピングしておき，脾静脈，脾動脈の順に切離した。

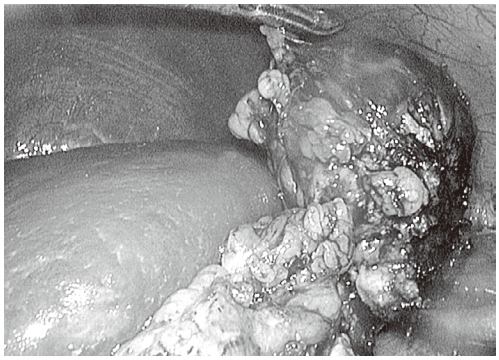

図 3 腫瘍核出術の症例
脂肪織や結合織をつけた層で剝離し，愛護的につまみ上げて術野を展開した。

合は下縁からの脾静脈越しのアプローチ（**図 2**）や，脾門側から膵尾部を起こす形での処理を行う。膵尾部付近では脾動静脈の不規則な分岐・流入が多く，慎重な操作が必要である。ちょっとしたコツとして，腫瘍を周囲の結合組織や脂肪組織から剝離する際に，腫瘍側に周囲の結合組織をあえて部分的に残すことで，これらの周囲組織をとっかかりとして利用することができる（**図 3**）。

3．膵実質の切離

膵尾部が授動できたら，腫瘍右側で腫瘍から 1 cm 離れて膵の長軸に垂直の切離線を決め，腸鉗子で膵実質を 3 分間圧挫させたのちに，厚い組織用カートリッジをセットしたリニアカッターを用いて離断する（**図 4**）。

4．脾動静脈温存が困難な場合

脾動静脈の安全な剝離が技術的に難しい場合，脾動静脈の温存を断念する勇気も必要である。その場合，① 脾合併切除と，② 脾温存の術式がある[5,6]。

1）脾合併切除

腫瘍右側の安全な部位で脾動静脈を離断したのち，脾下極から背側へと腹膜の固定を外し，脾横隔靱帯，胃脾間膜を順に処理して脾臓を授動する。膵実質を切離し，組織を脱転させながら脾動

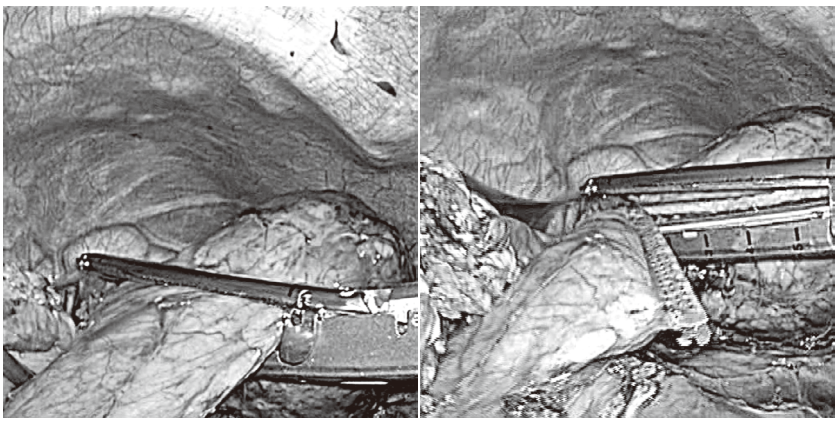

図 4 膵実質切離
膵の長軸に垂直に鉗子やリニアカッターをアプライできるための右手のワーキングポートの位置がポイントになる。

Presented by Medical*Online

脈に沿って残った組織の切離を行うと，en bloc に膵尾部脾合併切除が完了する。

2）脾温存（Warshaw technique[5]）

脾動静脈を離断後に膵実質切離を先行させ，その後膵尾部の後面で，脾門部から十分離れた部位の脾動静脈を再度離断して膵尾部切除を完了する。脾臓の血流は温存された左右の胃大網動静脈と，短胃動静脈から供給される。

5．腫瘍摘出術（核出[3,7]）

主要な脈管と十分離れているか，安全に分離・処理ができる比較的小さい（5 cm 未満）孤立性の SPN では核出も行われる。ただし，SPN では腫瘍細胞の被膜内浸潤がしばしばみられることから，筆者らは vessel sealing system デバイスを用い，腫瘍被膜の外側で膵実質側を凝固しながら剝離している。vessel sealing system は膵液瘻防止にも有用と思われる。

6．組織の回収と閉腹

切除された組織は摘出の際の破裂や腫瘍細胞散布を防ぐため，必ず組織回収バッグに収容して臍部創から摘出する。臍部創からは 3 cm 大くらいまでの組織であればたいてい摘出可能であるが，それ以上であればいたずらに臍創を延長するよりは下腹部 Pfannenstiel 切開による摘出のほうが，整容面で満足度が高いこともある。上腹部正中の 5 mm ポート創から膵切除断端（EN の場合は腫瘍床）に，インフォメーションドレーンとしてチャネルドレーンを挿入留置して手術を終了する。

7．術後

腹腔鏡下 DP や EN では，通常血清アミラーゼ値の上昇は軽度である。術後 1 日目の血液検査で問題なければ飲水を開始し，血液検査値やドレーンの排液量を見ながら経口摂取を進めていく。ドレーンは排液がなくなるか，排液中アミラーゼが 200〜300 U/L 程度まで低下すれば抜去する。

V．考　察

わが国における 2,000 例を超える良性・低悪性度膵腫瘍患者を対象とした周術期アウトカムに関する多施設共同後方視的比較研究[8]で，腹腔鏡下 DP は，脾臓・脾血管温存，術中輸血，術後膵液瘻グレード，死亡率，入院期間などにおいて開腹術に対する優位性が示されており，また EN においても，単施設 37 例の検討であるが，腹腔鏡手術は開腹に比べて手術時間，出血量，初回排ガスや食事開始までの時間，術後在院日数で優れ，術後合併症や死亡，膵内外分泌機能異常では差がなかった[9]と報告されている。

SPN は組織学的に低悪性度腫瘍に分類されているものの，文献上は転移・浸潤陽性率 14.4〜19.5%，再発率が 5.3〜6.8%[10〜12]と，決して生物学的悪性度が低いわけではない。SPN の根治が期待できるのは現状外科的完全切除以外になく，初回はもちろん再発例でもいかに確実に切除できるかが重要である[13]。筆者らも腹腔鏡下 EN 後 4 年目に局所再発し，腹腔鏡下 DP を行った症例を経験しているが，癒着が少ない腹腔鏡下手術は再手術時の根治的手術の可能性においても有利と考えられる。

このように SPN は，一般的に腹腔鏡下手術のよい適応と考えられるが，一方で現在までのところ，小児 SPN に対する腹腔鏡下手術の明示された適応基準やガイドラインは存在しない。また本術式を保険診療として行うためには，診療報酬上の算定要件として，**表 1** のような施設基準を満たさなければならず，技術的な面を度外視しても，小

表 1　腹腔鏡下膵腫瘍摘出術及び腹腔鏡下膵体尾部腫瘍切除術の施設基準

「当該手術について十分な経験を有する医師により実施された場合に算定する。」の文言の具体的条件として，以下の基準を満たしていることを開設者が所在地地方厚生（支）局長に届け出なければならない。

① 当該保険医療機関において，膵臓手術（内視鏡によるものを除く。）を 1 年間に 5 例以上実施していること。
② 腹腔鏡を用いる手術について，関連学会から示されているガイドライン等を踏まえ，手術適応等の治療方針についての検討を適切に実施すること。
③ 腹腔鏡を用いる手術について十分な経験を有する医師が配置されていること。
④ 当該保険医療機関において，消化器外科及び麻酔科を標榜しており，消化器外科において，医師が 3 名以上配置されており，そのうち 1 名以上が消化器外科について 5 年以上の経験を有していること。
⑤ 病理部門が設置され，病理医が配置されていること。
⑥ 緊急手術が可能な体制を有していること。

（厚生労働省[14]，2018 より引用改変）

Presented by Medical*Online

表 2　当科における小児腹腔鏡下膵腫瘍摘出術の適応基準

適応
孤立性病変
組織学的低悪性度
比較的小さい（5 cm 程度まで）腫瘍
脾動静脈が温存でき（脾温存時），腫瘍血管の処理が安全に行える
適応外
多発性
他臓器・脈管の合併切除・再建が必要
腫瘍散布が危惧される症例（腫瘍破裂が疑われる症例など）

児外科医が単独で行うのはかなりハードルが高い。筆者らは，腫瘍径でリスク分類がされている消化管間質腫瘍（gastrointestinal stromal tumor：GIST）[15,16]などを参考にして**表 2** のような独自の適応基準[7]を設け，大学病院のメリットを生かし，すでに多くの経験をもつ成人消化器内視鏡外科医の指導・協力の下に SPN の「安全」かつ「完全」な摘出を腹腔鏡下に行っている。

おわりに

小児 SPN に関する腹腔鏡下 DP，EN は，小児外科医でも安全に行うことができ，整容性，低侵襲性の点でも有用性の高い治療選択肢であるが，現状では成人消化器外科医による指導・協力を含む実施体制上の整備が必要であることには注意しなければならない。

文　献

1）高折恭一，増井俊彦，八木眞太郎，他：腹腔鏡下膵体尾部切除の適応と術式選択．手術 **72**：1707-1711，2018
2）竹内雄毅，古川泰三，竹本正和，他：小児膵 solid-pseudopapillary neoplasm に対して腹腔鏡下脾温存膵体尾部切除術を施行した 1 例．日小外会誌 **53**：938-943，2017
3）鈴村和大，岡田敏弘，藤元治朗：腹腔鏡下核出術にて切除しえた膵頭部 solid pseudopapillary tumor の 1 例．日内視鏡外会誌 **14**：587-592，2009
4）田附裕子，岡田敏弘，飯干泰彦，他：膵腫瘍に対する脾温存膵尾部腫瘍切除術．小児外科 **41**：981-986，2009
5）Warshaw AL：Distal pancreatectomy with preservation of the spleen. J Hepatobiliary Pancreat Sci **17**：808-812, 2010
6）Nakata K, Shikata S, Ohtsuka T, et al：Minimally invasive preservation versus splenectomy during distal pancreatectomy：a systematic review and meta-analysis. J Hepatobiliary Pancreat Sci **25**：476-488, 2018
7）佐々木隆士，岡田敏弘，野瀬聡子，他：膵 solid-pseudopapillary neoplasm（SPN）に対する腹腔鏡下腫瘍核出術．小児外科 **47**：71-76，2015
8）Nakamura M, Wakabayashi G, Miyasaka Y, et al：Multicenter comparative study of laparoscopic and open distal pancreatectomy using propensity score-matching. J Hepatobiliary Pancreat Sci **22**：731-736, 2015
9）Zhang RC, Zhou YC, Mou YP, et al：Laparoscopic versus open enucleation for pancreatic neoplasms：clinical outcomes and pancreatic function analysis. Surg Endosc **30**：2657-2665, 2016
10）Papavramidis T, Papavramidis S：Solid Pseudopapillary Tumors of the Pancreas：Review of 718 Patients Reported in English Literature. J Am Coll Surg **200**：965-972, 2005
11）Yang F, Fu DL, Jin C, et al：Clinical experiences of solid pseudopapillary tumors of the pancreas in China. J Gastroenterol Hepatol **23**：1847-1851, 2008
12）吉岡正智，江上　格，前田昭太郎，他：膵 Solid-Pseudopapillary Tumor の臨床病理学的特徴と外科的治療―本邦報告 302 例と自験 6 例について．胆と膵 **22**：45-52，2001
13）沖野秀宣，廣吉元正，北浦良樹，他：術後肝転移を来し切除しえた膵 solid-pseudopapillary tumor の 1 例．日消外会誌 **39**：340-346，2006
14）厚生労働省：特掲診療料の施設基準等及びその届出に関する手続きの取扱いについて，2018　https://www.mhlw.go.jp/file/06-Seisakujouhou-12400000-Hokenkyoku/0000205634.pdf
15）Otani Y, Furukawa T, Yoshida M, et al：Operative indications for relatively small（2-5 cm）gastrointestinal stromal tumor of the stomach based on analysis of 60 operated cases. Surgery **139**：484-492, 2006
16）Nishimura J, Nakajima K, Omori T, et al：Surgical strategy for gastric gastrointestinal stromal tumors：laparoscopic vs. open resection. Surg Endosc **21**：875-878, 2007

Presented by Medical*Online